Lane Medical Library

Aus dem Pathologischen Institut der Universität München.
Direktor Professor Geheimrat Dr. Borst.

Ueber zwei Fälle von Klinischem Gallertbauch.

INAUGURAL-DISSERTATION
zur Erlangung der Doktorwürde in der Medizin.
Der hohen medizinischen Fakultät der Universität München

vorgelegt von

ALBRECHT FESSLER
med. pract.

19 NOLTE 37

DISSERTATIONS-VERLAG G. H. NOLTE DÜSSELDORF

Referent: Dr. Höra.

MEINEN ELTERN

Digitized by the Internet Archive
in 2026

https://archive.org/details/IA40153312_0187

Im Laufe des Jahres 1934 kamen im hiesigen Institut zwei Fälle zur Sektion, die dem äußerlichen Befund nach große Ähnlichkeit mit einander zeigten; bei beiden nämlich schien es sich um ein Pseudomyxoma peritonei, um einen Gallertbauch zu handeln. Im einen Fall ausgedehnt über das ganze Bauchfell in einer Mächtigkeit, so daß zunächst vom eigentlichen Bauchinhalt überhaupt nichts zu sehen war, im 2. Fall, der zunächst hier folgen soll, mehr lokalisiert im linken Oberbauch. Freilich stellte sich bei der genauen Untersuchung ein ganz anderes Krankheitsgeschehen heraus, das in den den letzten Jahren öfter im Schrifttum behandelt wurde, bis heute aber seiner Form und seiner Entstehung nach immer noch umstritten und nicht völlig geklärt ist.

Der folgende Fall bildet hierin außerdem noch eine große Besonderheit.

Die Krankengeschichte ergibt eine längere Vorgeschichte. Es handelt sich um ein Mädchen von 17 Jahren, das seit Juni 33 über stechende Schmerzen, sehr wechselnd, manchmal krampfartig im ganzen Bauch, klagte, und die auf Bettruhe, Diät und Diathermie sich nicht besserten. Die Beschwerden traten erst nach der Menarche, die mit 13 Jahren erfolgte, auf und nahmen besonders zur Zeit der Periode zu. Am 20. Nov. 33 Eintritt in die Universitäts-Frauenklinik von Geheimrat Döderlein, da der Leib zunehmend dicker wird.

Es bestehen Diarrhöen, abwechselnd mit Verstopfung, Appetitlosigkeit und Gewichtsabnahme.

Der Befund ergibt ein hochaufgeschossenes, sehr blasses Mädchen in mäßigem Allgem.-Zustand.

Leib: aufgetrieben, starker Aszites, reflektorische Bauchdeckenspannung, weshalb ohne Narkose kein Befund zu erheben ist. Es besteht Verdacht auf Ovarialtumor.

Man entschließt sich zur Operation, am 22. 11. 33. Pfannenstielschnitt.

Es findet sich reichlich blutig-seröse Flüssigkeit. Beim Eingehen mit der Hand fühlt man links, besonders im Oberbauch Tumormassen, bröckelig, von zähem Schleim durchsetzt. Von wo der Tumor ausgeht, ist nicht genau zu sehen. Uterus normal groß, gesunde Tuben, rechts ein gesundes, links ein cystisch degeneriertes Ovar. Vielleicht linksseitiges Parovarialpapillom. Frei in der Bauchhöhle liegende Tumorstücke werden entfernt.

Normaler postoperativer Verlauf. Patientin wird am 22. 12. 33 gebessert entlassen.

Am 11. Mai 34 muß die Kranke aber schon wieder die Klinik aufsuchen. Die krampfartigen Schmerzen sind nicht gebessert, der Leib hat stark zugenommen. Krampfartige Schmerzen beim Wasser-

lassen, Kreuzschmerzen, zunehmende Kyphose der Lendenwirbelsäule, Gewichtsabnahme 20 Pfund. Leibesumfang 95 cm gegen 87 cm vor 3 Wochen.

Leib: stark aufgetrieben, keine echte Bauchdeckenspannung; beim Betasten hat man das Gefühl einer teigig-weichen Schwellung. Widerstand nur im linken Oberbauch, nicht scharf begrenzte, höckerige Geschwulst kleinfaustgroß, unter der Haut, aber nicht auf der Unterlage verschieblich.

Freie Flüssigkeit, deutlich plätschernd. Verdacht auf Lymphosarkom des Bauchraumes.

Die vor der Operation gemachte Nierenfunktionsprüfung ergibt sehr schlechte Wasserausscheidung, knapp ⅓ des Normalen.

Am 17. 5. 34 Operation. Sturzartig entleeren sich 3 Liter blutigen, dünnen Aszites. Regellos zerstreut in der Bauchhöhle Geschwulstmassen, teils cystisch, teils fettartig solid; große feste Blutkoagel bis Faustgröße. Die Cysten schwanken zwischen Hühnerei- und Erbsengröße, sind leicht mit der Hand zu entfernen, da sie fast völlig lose liegen und nur an einigen Bindegewebssträngen hängen.

Vom Darm ist zunächst überhaupt nichts zu sehen, er erscheint erst nach längerer Ausräumung der Geschwulstmassen und ist unverändert.

Das große Netz liegt in Form einer dünnen Schürze kleiner Fettmassen vor, mit den gleichen Geschwulstmassen durchsetzt, und wird deshalb reseziert. An ihm hängt wie die Wand eines Cystensackes ein Schlauch von offenbar mit Peritoneum bekleideten Gewebe, das soweit möglich, entfernt wird.

Sonstige Metastasen sind nicht erkennbar. An Radikaloperation ist nicht zu denken. Die Bauchhöhle wird in zwei Schichten verschlossen. — Man dachte an einen Gallertbauch.

Im Verlauf tritt Oligurie, dann Anurie ein, die trotz Gegenmaßnahmen in Urämie übergeht. Tod am 26. 5. 34.

Sektionsbericht vom 26. 5. 34:

Im Auszug:

Zustand nach Laparotomie.

Beim Eröffnen der Bauchhöhle findet sich etwa 1 Liter einer trüben dunkelroten Flüssigkeit, vom spez. Gewicht 1027. Die geblähten Darmschlingen sind überall unter einander und mit der Bauchwand verklebt. Sie sind schwärzlich verfärbt. Das große Netz ist nicht vorhanden.

Die Bauchorgane werden wegen der zahlreichen Verklebungen und Verwachsungen im Ganzen exenteriert, im Zusammenhang belassen und nur so weit zugänglich, seziert.

Zwischen dem Zwerchfell und dem rechten Leberlappen bestehen mehrere strangförmige leicht lösbare Verwachsungen. Die Darmschlingen sind mit einander verklebt. In der Gegend der Milz und der Flexura coli sinistra finden sich sehr starke Verwachsungen, in die der linke Leberlappen mit einbezogen ist. Die ganze Gegend ist

von lockeren, teils cystischen, Gewebsmassen durchsetzt, die aber nicht in die Organe einbrechen. Vor der Milz ist einer der cystischen Hohlräume bis zu Faustgröße entwickelt und enthält 150 ccm trübe braune Flüssigkeit. Die Milz, die von Geschwulstgewebe umgeben ist, ist normal groß, fest und hat eine hellrote Schnittfläche.

Die Leber ist hellbraun, der rechte Lappen ziemlich groß. Der linke Lappen ist flach, weit nach links gezogen infolge von Verwachsungen mit der Umgebung und dem erwähnten Geschwulstgewebe, gegen das er jedoch wie die Schnittfläche zeigt, deutlich abgegrenzt ist.

Genitalien: Scheide normal weit, Uterus kleinhühnereigroß, derb, Schnittfläche ohne Befund, beide Tuben und Ovarien sind normal entwickelt, frei, nur rechts von verklebten Darmschlingen überlagert.

Die übrigen Organe sind bis auf die Nieren alle ohne pathologischen Befund.

Anatomische Diagnose: Zustand nach Laparotomie, Mischtumor des Cöloms der Bauchhöhle im Bereich des linken Oberbauches und im Becken. Peritonitis fibrinosa mit Verbackung sämtlicher Bauchorgane, Glomerulonephritis haem. akuta, Aszites.

Von dem makroskopischen Aufbau der Tumormassen wie er im Bericht der Chirurg. Klinik geschildert ist, war bei den Präparaten, die ich zur Untersuchung übernahm, wenig mehr zu sehen. Das leicht zerreißliche Material mußte bei der Operation in einzelnen Stücken entfernt werden und war zu vorläufigen histologischen Untersuchungen schon zerlegt worden, dabei waren die Blutmassen in den Cysten durch die Fixierungsflüssigkeit geronnen.

Es fanden sich kleine, kugelrunde Tumoren von Erbsen- bis Haselnußgröße, frei traubig an dünnen Strängen hängend. Von außen glatt und glasig, fettähnlich, aber derber in der Konsistenz; auf dem Schnitt zeigten sie einen netzig-faserigen, gallertigen Aufbau.

Die größeren Tumormassen waren nicht mehr von typischer Form, sondern durch Verwachsungen verändert und den Raumverhältnissen angepaßt, so nach oben anscheinend unter der Zwerchfellkuppe der Wölbung entsprechend abgerundet, sonst aber wahllos wuchernd. Schon von außen konnte man an ihnen Teile unterscheiden, die gelblich-speckig wie die kleinen vorigen Kugelgebilde aussahen; an sie angelagert und eingesprengt, dunkelrotbraune bis schokoladefarbene Massen, Blutkoagel, die unter der dünnen glatten Oberfläche durchschimmerten. Auf dem Schnitt bot sich derselbe Anblick, am besten zu vergleichen mit einer Blutwurst voll von großen Speckbröckeln.

An einigen Stellen setzte sich die dünne, glatte Oberfläche in eine 3—4 mm dicke, graue Schwarte fort, die anscheinend dem von der Chirurg. Klinik beschriebenen Peritonealschlauch entsprach.

In kleinen Resten des Netzes fanden sich ebenfalls solche Wucherungen. Aus allen diesen Teilen wurden Stücke entnommen, teils

in Paraffin eingebettet, mit HE, nach van Gieson, Bielschowsky, Perls, mit Mucikarmin und teils in Gefrierschnitten mit Sudan gefärbt.

Im mikroskop. Bild zeigen die vorbeschriebenen traubenartigen Tumoren einen ringsum führenden Epithelsaum, einschichtiger, sich stark dunkel färbender flacher Zellen, deren Grenzen oft nicht scharf

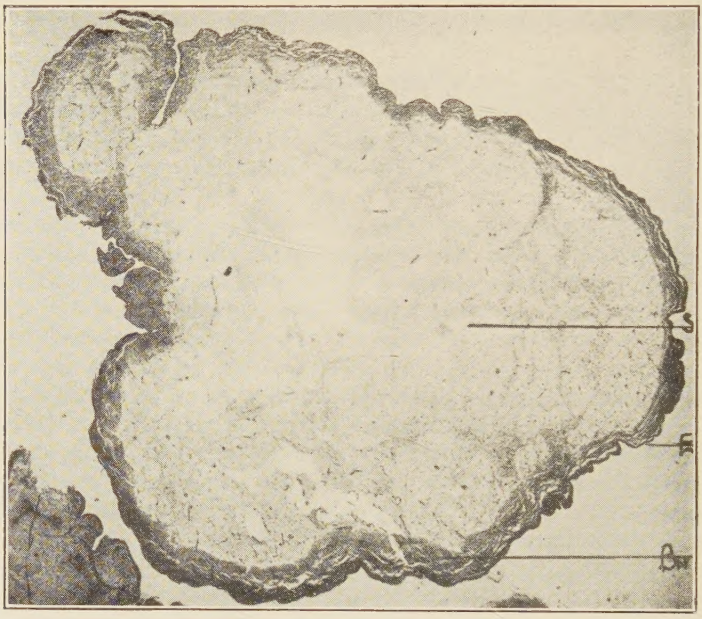

Bild 1.

S — weitmaschiges Schleimgewebe
E — Epithelsaum
Bw — undifferenzierte Bindegewebszellen.

zu erkennen sind. Dort, wo sie anscheinend frei gegen den Bauchraum zu lagen, sind sie lang, platt und flach ausgestreckt; in den Nischen werden sie höher, rücken dichter zusammen, nehmen kubische Form an und bilden an manchen Stellen lange Protplasma-Fortsätze aus.

An einzelnen Stellen senkt sich das Epithel sehr tief in das darunter liegende Gewebe ein; es bildet einen einfachen, geraden Drüsenschlauch aus, die cylindrischen Zellen am Grunde bekommen einen großen, schwach gefärbten, gekörnten Kern und im Drüsenlumen findet sich ein schleimartiges Sekret, das sich bei HE-Färbung rötlich färbt. Unterpolstert wird das Epithel an allen Stellen ringsum von einer Schicht kleiner, dunkler, dicht an einander liegender

Zellen, die sich besonders nach der Silberfärbung deutlich gegen das Epithel abgrenzen und in ihrer Tiefenausdehnung den Epithelsaum um ein Vielfaches übertreffen. Gegen das Innere zu lösen sie sich ganz unmerklich in Stränge und Züge auf und bilden feine Fortsätze aus, die sich in der Mitte zu einem weitmaschigen Fasernetz mit zipfeligen bis sternförmigen Zellkörpern zusammenschließen.

Das Ganze bietet den Anblick wie ihn etwa die Wharton'sche Sulze der Nabelschnur darbietet. In den Maschen findet sich eine strukturlose mit HE. sich rosa färbende Grundsubstanz, vereinzelt Blutkapillaren und besonders unter der Oberfläche des Tumors frei im Gewebe rote Blutkörperchen. Ganz vereinzelt ein Leukocyt oder Lymphocyt. In den ganz kleinen Tumoren, die ebenfalls durch ihren größten Durchmesser geschnitten wurden, kommt es nicht zu dieser Auflockerung des Gewebes nach innen zu, die Zellen bleiben entweder so dicht gelagert wie unter der Oberfläche oder sie rücken etwas aus einander, ihr Kern wird größer, blasser und leicht gekörnt.

An einem weiteren Präparat eines solchen frei hängenden kleinen Tumors ergibt sich genau derselbe Befund, nur in klareren Verhältnissen, das Wachstum scheint hier schon weiter fortgeschritten zu sein.

Das Epithel ist überall klar erkenntlich, einschichtig, kubisch. An verschiedenen Stellen finden sich dieselben Fortsätze an der freien Oberfläche, und hier ist deutlich zu sehen, wie einzelne Zellen sich aus ihrem Verband zu lösen beginnen; einzelne hängen bloß noch mit einem Protoplasmafortsatz zwischen den anderen, während Kern und Zell-Leib sich schon ganz herausgelöst haben; andere sind schon vollständig getrennt, teilweise als Inseln von solchen zusammengeballten Zellen frei in Gewebslücken schwimmend, ohne scharfe Zellgrenzen.

Wo sich das Epithel in die Tiefe senkt bildet es hier schon deutliche, einfach und mehrfach verzweigte Drüsen mit sezernierenden Zellen.

Die Blutkapillaren sind viel reichlicher geworden. Stellenweise finden sich große, alte Blutaustritte, teils im Gewebe, von Lymphocyten durchwuchert; teils frei an der Oberfläche von Fibringerinnsel umschlossen, mit eingelagerten Leuko- und Lymphocyten.

An einem ähnlichen Präparat läßt sich besonders die Drüsenbildung gut beobachten. Es handelt sich auch um einen quergeschnittenen kleinen Tumoranteil, der in seinem Zentrum aber statt des vorgeschilderten lockeren weitmaschigen Schleimgewebes, straffes kollagenes Bindegewebe mit zahlreichen kleinen Arterien führt; nur außen herum findet sich das Schleimgewebe mit vielen Drüsen. Diese sind sehr zahlreich, gut ausgebildet, mit einreihigem Cylinderepithel, mit meist basalständigem Kern. Sie stülpen sich teils von der Oberfläche herein, teils liegen sie quer getroffen verschieden dicht neben einander in einem Band, das das Schleimgewebe um das Zentrum herum bildet. Nur an einigen wenigen Stellen, wo sich auch das lockere Schleimgewebe in spärlichen, einwachsenden Zügen nach-

weisen läßt, finden sich auch im Zentrum mitten im straffen Bindegewebe noch wohlausgebildete Drüsen mit hohem, cylindrischem Epithel.

Manche von ihnen, auch an der Peripherie, sind cystisch erweitert mit Sekret erfüllt, das sich mit HE. bläulich färbt und feine faserige Struktur aufweist. Bei diesen Cysten ist das Epithel stark abge-

Bild 2.

Dl — Drüsenlumen
Bw — undifferenzierte Bindegewebszellen.
I — Gewebsinsel
E — Epithelsaum, bald flach-kubisch bis hochzylindrisch, drüsenbildend.
Bw — undifferenzierte Bindegewebszellen u. Blutkapillaren
Dr — Drüsenlumina

flacht, kubisch bis bloß mehr endothelartig. Eine große Cyste ist vollkommen leer, zeigt ganz niedriges Epithel, das an ein paar Stellen papillenförmige Ausläufer ins Lumen schickt. Auch hier finden sich wieder zahlreiche Blutungen, außerdem nekrotisches Gewebe.

Anscheinend ist hier ein Ligament von den Tumormassen umwachsen worden.

Ein weiteres ähnliches Präparat ergibt genau denselben Befund: Drüsenbildung von der Oberfläche her und nur in dem lockeren Schleimgewebe, dazwischen massenhaft größere und kleinere Blutgefäße, die strotzend mit Blut gefüllt sind. Ebenso sind die Kapillaren stark erweitert und mit Blut gefüllt. Darunter finden sich zwei größere Gefäße, von denen das eine von der Wand her, das andere fast vollkommen thrombosiert ist, bis auf ein ganz kleines noch durchgehendes Lumen in der Mitte. Die Thromben sind bereits in Organisation begriffen, das Fibringerinnsel von Lymphocyten durchwuchert. Mitten im Tumorgewebe findet sich ein Thrombus, der schon völlig organisiert ist, ohne jedes Lumen.

Daneben zahlreiche Blutungen in größerer und kleinerer Ausdehnung im Gewebe, und Fibringerinnsel.

Ein mitten aus den Tumormassen geschnittenes Präparat bietet den gleichen Anblick:

Der Epithelbelag ist hier nicht so deutlich zu sehen, Drüsenbildung in genau der gleichen Weise, größere und kleinere Lumina, häufig mit rötlichem Sekret, manchmal auch leer, zahlreiche Blutgefäße und Kapillaren, Blutungen in das hier besonders mächtige Gewebe der kleinen, sich dunkel färbenden, dicht gedrängten Zellen. Dieses zytogene Gewebe umwuchert wallartig die Blutinseln. In diesen findet sich grobscholliges, dunkelbraunes Pigment in Massen, das sich aber nach mehrmals angestellter Perlsfärbung nicht blau tingiert. (Nach Rücksprache mit den Chemikern braucht altes Blutpigment kein Eisen mehr zu enthalten.)

Gegen die Mitte zu lockert sich auch hier der dicht geschlossene Zellverband des von Lauche und Josselin sog. zytogenen Gewebes, und bildet teilweise runde Nester, teilweise ein feinfaseriges, weites Maschennetz, manchmal lange, dichte Stränge.

Anscheinend handelt es sich hier um embryonales Bindegewebe, das sich erst differenziert, bald zu lockerem Bindegewebe, bald mit Übergängen, zu Schleimgewebe. Die mit Mucicarmin angestellte Schleimfärbung mußte negativ ausfallen, da durch die Fixierung mit Formol der Schleim sich herausgelöst hatte.

Die angestellte Bielschowsky-Färbung läßt in diesen Bindegewebssträngen keine Nervenfibrillen nachweisen. Dagegen kommt das feine Maschenwerk der Bindegewebszellen ausgezeichnet zur Darstellung. Die vermeintlichen Nervenfasern stellen sich bei genauer Verfolgung immer als tangential geschnittene Kapillaren heraus, deren Lumen meist irgendwo festzustellen ist, teilweise sogar direkt der Abgang aus einem größeren Blutgefäß.

Andere Schnitte aus der Tumormasse zeigen stets das gleiche Bild. Was sich schon makroskopisch als heller, gelblicher Geschwulstanteil darstellt, zeigt mikroskopisch das zytogene Gewebe in dem die Drüsenwucherung statthat. Außerhalb desselben findet nirgends Drüsenbildung statt. Von der Oberfläche gegen das Innere zu lockert sich der Zellverband zu weiten Maschen, in denen sich aber niemals Fettgewebe nachweisen läßt. Die makroskopisch er-

kennbaren schokoladebraunen bis dunkelroten Partien stellen sich mikroskopisch als teils sehr große Blutungen älteren und jüngeren Datums dar.

Zur Untersuchung kam ferner ein Stück des Netzes, mit einem daran hängenden Stück Schwarte. (Operationspräp.)

Im Bereich der Schwarte ergibt sich der gleiche Befund von Tumorgewebe, hier etwas dichter geschlossen und mehr in Längszügen angeordnet, zur Fettschürze des Netzes ziehend mit zahlreichen Gefäßen und wieder mit freien Blutungen. Hier ist aber keine Drüsenbildung zu sehen.

Bild 3.
Dr — Drüsenbildung vom Epithelsaum her.
K — Knorpelinsel

Im Fettgewebe des Netzes selber finden sich verstreut die vorgeschilderten kleinen, dunklen Tumorzellen mit vielen Leuko- und Lymphocyten ohne Drüsenbildung, die Kapillaren stark gefüllt. Am Rande des Fettgewebes ist ein schmaler Epitelsaum einschichtiger, kubischer bis platter Zellen zu sehen; doch ist nicht zu entscheiden, ob es sich hier noch um normales Peritonealepithel oder um Tumorzellen handelt.

Nun hatte ich noch ein Präparat zur Verfügung, das nach der ersten Operation in der Frauenklinik gemacht worden war.

Darin zeigt sich genau der gleiche histologische Aufbau wie in allen vorhergehenden Präparaten; der Form nach muß es von einem der kleinen Traubentumoren stammen.

Und hierin finden sich nun gänzlich isoliert an drei verschiedenen Stellen drei kleine Knorpelinseln.

Die Bindegewebszellen schließen sich zu einem dichten Wall ringsherum um sie zusammen. Bei der einen Knorpelinsel sind die Zellgrenzen deutlich zu erkennen, große blasige unregelmäßig geformte Zellen in rosa-violett gefärbter Grundsubstanz. Sie erinnert ganz an den Aufbau der Chorda dorsalis. Die Kerne bald in der Mitte, bald am Rand der Zelle gelegen, färben sich teilweise sehr stark, teilweise bloß blaß. Die Interzellularsubstanz hebt sich deutlich heraus. Vom Rande her aus dem dichten Wall der Bindegewebszellen schieben sich neue Zellen vor und bilden einen Zellhof um sich aus.

Die zweite Knorpelinsel ist umgeben von einem Mantel von 3—4 Zellschichten und durch einen breiteren leeren Raum vom umgebenden Gewebe fast völlig isoliert. Hier sind die Knorpelzellgrenzen nicht zu erkennen, die Zellen liegen in ihren Höhlen in der einheitlich ausgebildeten Grundsubstanz. Diese Knorpelinsel ist bedeutend größer als die erste und scheint ihrer Bildung nach auch älter zu sein.

Die dritte Knorpelinsel ist wieder etwas kleiner, liegt nicht so isosiert, sondern ist eng umschlossen von Bindegewebszellen, gleicht aber im Aufbau ganz der zweiten.

Von den inneren Organen, dem Darm und dem Genitaltract kam nichts zur Untersuchung, da sich schon makroskopisch herausgestellt hatte, daß nirgends ein Einbruch nach Art bösartiger Wucherungen erfolgt war.

Zusammenfassend ist also das Ergebnis der histologischen Untersuchung folgendes:

Es findet sich ein einschichtiges Epithel, das an anscheinend mechanisch beanspruchten Stellen flach bleibt wie Peritonealepithel, die Zellen sind lang ausgestreckt, oft ohne scharfe Grenzen, wie die Deckserosazellen.

An geschützteren Stellen wird das Epithel kubisch bis zylindrisch; es lösen sich einzelne Zellen aus dem Verband und beginnen selbständig zu wuchern, wie die Zellinseln, die sich stellenweise frei im Gewebe fanden, vermuten lassen.

Das Epithel wuchert in ein bindegewebiges Stroma ein und bildet von der Oberfläche her Drüsen aus. Die Drüsen sind teils gerade, teils einfach verzweigt und enthalten Sekret.

Unter dem Epithel die dicht aneinanderliegenden, sich dunkel färbenden Zellen mit kleinem Kern und schmalen Fortsätzen, ein Gewebe, das dem von Lauche sogen. cytogenen Gewebe sehr ähnlich ist; gegen das Innere zu lockert sich der Zellverband, die Fortsätze

werden länger, die Zellen rücken auseinander und bilden ein weites Maschenwerk. Manche Zellen verlieren ihre Fortsätze, ihre Kerne werden größer, blasser, leicht gekörnt. Sie gleichen dann fast den Deciduazellen der prämenstruellen Phase. In den ganz kleinen Tumoren findet sich Bindegewebe von ganz embryonalem Typ.

Machmal ordnen sich diese Stromazellen des Tumors zu Strängen, manchmal auch zu kreisrunden Nestern mit zwiebelschalenartiger Schichtung mitten im weiten Maschennetz.

Das Auffallende ist, daß diese Drüsen ganz den Drüsen des Corpus uteri gleichen und Vergleichspräparate von normaler Uterusschleimhaut und Ausschabseln bestätigen das.

Auch das bindegewebige Stroma zeigt eine große Ähnlichkeit mit dem der normalen Uterusschleimhaut, wenngleich die embryonalen noch wenig ausdifferenzierten Bindegewebszellen vorherrschen. Es handelt sich mehr um eine embryonale Materialanschüttung, die nur an wenigen Stellen zu reifer Ausbildung gelangt. In der Mitte der Tumoren, wo Platz und am wenigsten Spannung ist, bildet sich richtiges Schleimgewebe, an verschiedenen andern Stellen bilden sich Fibrillen aus. In den größeren Tumoren finden sich Kapillaren und Gefäße.

An einer Stelle hat sich Knorpelgewebe ausgebildet. Muskel- und Nervengewebe dagegen fehlt völlig.

Diesem histologischen Befund von wuchernder Uterusschleimhaut entspricht das funktionelle Verhalten: es lassen sich mikroskopisch massenhaft diffuse Blutungen älteren und jüngeren Datums nachweisen, die makroskopisch als schokoladebraune Einlagerungen noch deutlicher ins Auge springen.

Dazu kommt das klinische Bild: die Erkrankung betrifft ein Mädchen zur Zeit der Pubertät, und die Beschwerden nehmen jedesmal periodisch zur Zeit der Menstruation an Heftigkeit zu.

Es handelt sich demnach um eine ektopische Wucherung von Uterusschleimhaut, um eine Endometriose.

Auffallend ist die große Ähnlichkeit der histologischen Befunde mit denen Josselins, Lauches und der übrigen Autoren; abweichend ist der Sitz und die tumorartige Form der Wucherung, und der Befund von Knorpelgewebe.

Solche ektopische Uterusschleimhautwucherungen sind bis jetzt beobachtet worden im Myometrium, in den Tuben, Ovarien, ligg. lata, ligg. rotunda, auf der Außenseite des Uterus, meist an seiner Rückwand, im Cavum Douglasii. Außerhalb des Genitaltractes vornehmlich im kleinen Becken, im Unterbauch, am Dick- und Dünndarm, an der Appendix, im Nabel, in der Leiste und in Laparotomienarben; also überall, wo Peritoneum vorkommen kann. Noch nie aber im Oberbauch, und nur ein einziges Mal in Tumorform (Meyer).

Hier ein Wort über die Nomenklatur:

Sie ist so verschieden bei den einzelnen Autoren gehandhabt, daß der Überblick über diese Krankheitsgeschehen sehr erschwert ist.

Bei Josselin, de Snoo und am hiesigen Institut ist der sehr klare und eindeutige Ausdruck Endometriose gebräuchlich.

Albrecht spricht von Adenosis allgemein; von Adenomyosis, wenn zugleich Muskulatur gewuchert ist; von einer Adenofibrosis bei gleichzeitiger Bindegewebswucherung. Dabei unterscheidet er noch eine Adenosis interna, wenn die Drüsenwucherung innerhalb von Uterus und Tube sich findet; von einer Ad. externa, wenn sie sich außerhalb des Genitaltractes auf dem parietalen oder visceralen Peritoneum, in Leiste oder Nabel findet.

Lauche gebraucht den Ausdruck Fibro-adenomatosis. Alle Autoren unterscheiden außerdem tumorartige Wucherungen, die bei Josselin mit Endometrioma, von Albrecht und Lauche als Blastome bezeichnet werden. Bis jetzt war die einzige derartige Geschwulst der von R. Meyer beschriebene Tumor, der seinen Bestandteilen nach — er enthielt neben Bindegewebe auch Muskelelemente und Knochen — zu den echten Mischgeschwülsten zu rechnen ist.

Den verschiedenen Fundorten entsprechend gibt es auch verschiedene Theorien der Entstehung dieser abnormen Drüsenwucherung.

Die Metastasierung auf dem Lymphweg vom Uterusinnern aus, wie Halban sie annimmt, ist nach dem anatomischen Verlauf der Lymphbahnen und den Lokalisationen der Wucherungen nach unwahrscheinlich.

Ebenso hat die Ansicht, daß Endometriosen aus Gefäßendothelien entstünden, wenig Anklang gefunden.

Sicher ist, daß sie fortgeleitet von einer glandulären Hyperplasie aus auf der Serosafläche des Uterus und seiner Umgebung entstehen können, in dem die Wucherung einfach durchwächst.

Die am meisten vertretene Ansicht ist die, daß die Serosadeckzelle, — das Peritonealepithel — die Matrix für diese Wucherungen darstellt.

Nach Borst besitzt die Serosadeckzelle die Fähigkeit sich auf entzündliche und nicht entzündliche Reize hin in Bindegewebszellen verschiedenster Art umzuwandeln. Ebenso kann sie drüsenähnliche Gebilde mit kubischem bis zylindrischem Epithel hervorbringen. Sie steht also funktionell zwischen Bindegewebe und dem übrigen Körperepithel.

Krumbein glaubte sogar, durch die immer stärkere Entdifferenzierung der serösen Deckzellen innerhalb der Geschwülste wäre auch die Entstehung von Bindegewebe, Knorpel, Knochen, Muskulatur erklärlich. Durch diese Entdifferenzierung würde das Coelomepithel mehr und mehr die Fähigkeiten des Mesoderms zurück erlangen. Eine so weit gehende Metaplasie ist aber nach der allgemeinen Anschauung nicht anzunehmen.

Wahrscheinlich ist die Erklärung aus der Verwandtschaft des Peritonealepithels mit dem weiblichen Genitaltraktus, wie sie auch Josselin und Lauche in seiner ersten großen Arbeit annimmt und Rob. Meyer auf Grund eigener Beobachtung bestätigt.

Nach Pick besitzt nur das Bauchfell und dies nur bei der geschlechtsreifen Frau diese Fähigkeit zu endometrioiden infiltrierend wachsenden Wucherungen und diese Fähigkeit bestände an vielen, vielleicht an allen Punkten, des Bauchfells.

Fischel bemerkt dazu, daß Peritoneum und Uterusschleimhaut aus dem gleichen Keimblatt entstehen, also gleiche Differenzierungsmöglichkeit haben. Es ist möglich, daß einzelne Mutterzellen des Peritoneums die Fähigkeit behalten sich in Uterusschleimhaut zu differenzieren. Es ist möglich, daß sie durch hormonalen Einfluß zur Entwicklung kommen. Von letzterem ist später noch zu sprechen.

Großes Aufsehen hat die jüngste Theorie, die Sampsons, erregt. Lauche setzt sich in seiner zweiten Arbeit ganz für sie ein.

Nach ihr sollen alle ektopischen Wucherungen vom Bau der Uterusschleimhaut dadurch entstehen, daß während der Menstruation bei verschlossenem Cervikalkanal das Blut rückläufig durch die Tuben in die Bauchhöhle fließt und lebensfähige Schleimhautepithelien mit sich führt. Diese Epithelien siedeln sich auf dem durch die Blutung gereizten Peritoneum an und beginnen zu wuchern.

Manchmal mag dies der Fall sein. Im Allgemeinen kann es aber nicht zutreffend sein, denn wie ließen sich sonst die Wucherungen in den Ovarien (Josselin), in der Nabel und Leistengegend, ferner eine Wucherung wie der Tumor meines Falles, erklären?

H. Jülch bearbeitete diesen meinen Fall gleichfalls in seiner Dissertationsarbeit, jedoch vom klinischen Standpunkt aus. Er spricht im Allgemeinen von heterotopischen Epithelwucherungen auf dem Bauchfell, über das pseudomyxoma peritonei, und über Endometriose. (Was er als Walthard'sche Zellinseln anführt, hat sich nach Untersuchungen Josselins als Endometriose im Ovar herausgetellt). Dabei kommt er auch auf die Entstehungsmöglichkeit der endometrioiden Wucherungen zu sprechen und berichtet, daß es sich durch das Tierexperiment hat nachweisen lassen, daß während der Menstruation abgestoßene Schleimhautstückchen nicht mehr auf anderem Gewebe weiter wachsen könnten. Dies steht sehr im Gegensatz zu Lauche's Bericht über Versuche Sekiba's, nach denen in der Dezidua menstrualis „noch leidlich gut erhaltene" lebensfähige Epithelien abgestoßen wurden.

Andererseits können lebensfähig implantierte Endometriumteilchen auf allen möglichen Geweben und Organen angehen, wie die Versuche Albrechts ergeben haben. Aber er sagt, daß es nicht erwiesen sei, daß bei diesen krankhaften Vorgängen tatsächlich lebensfähiges Material verschleppt wird.

Es bestehen also sehr stichhaltige Einwendungen gegen die Gültigkeit der Theorie Sampsons, vor allem gegen ihre Ausdehnung auf die Entstehung sämtlicher Wucherungen ektopischer Uterusschleimhaut. Ich möchte mich für meinen Fall einer anderen Theorie anschließen, nämlich der dysontogenetischen Entstehung.

Nach ihr sind fetale Organreste, liegengebliebene, oder versprengte Keime (Wilms) zur Wucherung gelangt, und angeborene

Ausschaltung von Zellen des Müller'schen Epithels sind sicher erwiesen durch R. Meyer, Ferroni und Maudach. Albrecht läßt zwar diese Theorie nur für Ausnahmefälle gelten, wenn die Wucherungen organoiden Bau zeigen und nahe der Medianlinie liegen. Für meinen Fall trifft dies so ziemlich zu. Die Tumormassen fanden sich nahe der Medianlinie fast ausschließlich im linken Oberbauch. Wenn sich auch Tumormassen bis zur Leber herübergewachsen frei im Bauch fanden, so ist das durch den Wachstumsmodus zu erklären, und der Ausgangspunkt muß doch im linken Hypochondrium gesucht werden.

Daß solche Versprengungen auch an dieser Stelle vorkommen müßten, glaube ich entwicklungsgeschichtlich wahrscheinlich machen zu können. Angeborene Mißbildungen und Geschwülste finden sich mit Vorliebe an Stellen, wo sich Spalten schließen, wie z. B. Dermoide an der Orbita, branchiogene Tumoren am Schluß der Kiemenbögen. So ist es doch wahrscheinlich, daß dies auch hier der Fall sein kann, wo sich über dem ursprünglichen Müller'schen Gang von vorn und hinten das Zwerchfell in seinen beiden Anteilen zusammenschließt und die komplizierte Entwicklung des Müller'schen Ganges stattfindet. Es entwickelt sich nämlich hier der dorsale Schenkel der Membrana pleuro-peritonealis des späteren Zwerchfells. An der gleichen Stelle bildet sich das Trichterfeld und die Epithelanhäufung des Müller'schen Ganges.

Nach Bardeen entwickelt sich der Müller'sche Gang, aus dem Tube, Uterus und Vagina entstehen, zusammen mit der Urniere und der Keimdrüse als Plica urogenitalis. Die Bildung der Falte beginnt bei einem Embryo von 2,6 mm größter Länge am 4. Cervikalsegment und beschränkt sich zunächst auf die kranialen Abschnitte der Leibeshöhle, schreitet dann allmählich kontinuierlich gegen das kaudale Leibeshöhlenende fort bis ungefähr zum 4. Lumbalsegment. Noch während des Wachstums nach unten findet oben normalerweise wieder eine Rückbildung statt.

Die Urogenitalfalte teilt sich dann in einen lateralen Wulst — (die Plica mesonephridica) die den Tubenabschnitt — Müller'scher Gang, und den Drüsenabschnitt = die Urnierenkanälchen mit Ureter, enthält; und in einen medialen Wulst, (die Plica genitalis), die die Keimdrüse darstellt.

Durch das Wachstum der Nebenniere und der Nachnieren wird beiderseits die Plica urogenitalis aus ihrer ursprünglichen Lage parallel der Wirbelsäule verdrängt und schräg nach lateral verschoben. Nach dem kaudalen Ende zu im kleinen Becken wachsen beide Urogenitalfalten zum Genitalstrang, dem Traktus genitalis zusammen — die Bildung von Uterus und Vagina.

Der Müller'sche Gang nun liegt zu Anfang in der sekundären Kuppe der Genitalfalte, lateral vom primären Harnleiter. Er gliedert sich als Tubenabschnitt ab und erhöht seinen Epithelüberzug. Das ist die erste Anlage des Ostium abdominale tubae — das sog. Trichterfeld.

Das Trichterfeld sitzt unmittelbar unter dem dorsalen Schenkel der Membrana pleuro-peritonealis, an der Öffnung des Ductus pleuro-peritonealis in die Bauchhöhle.

Zu gleicher Zeit bildet sich im lateralen Wulst eine tiefe Rinne mit einer ventralen und dorsalen Lippe, die in frontaler Richtung in das darunterliegende Mesenchym der Urogenitalfalte eindringt. Die beiden Lippen verschmelzen miteinander und es bildet sich ein Rohr aus, das wie eine Tüte aussieht, oben das weite Ostium abdominale tubae, nach unten zu ein geschlossener Wachstumskonus.

Neben dem Haupttrichter entstehen jetzt 2—4 Nebentrichter, dorsal wie ventral. Sie schnüren sich vom Mutterboden ab, verbinden sich mit dem Haupttrichter, höhlen sich aus und stellen die ersten Fimbrien dar.

Nun kommen aber außer diesen Nebentrichtern, zwar nicht regelmäßig, auch Nebentuben vor, die meist weiter kaudal liegen und nie mit dem Hautptrichter in Verbindung treten, sondern blind endigen. Diese Nebentuben können sich ringförmig abschnüren und bloß mehr mit einem schmalen Stiel mit der Urogenitalfalte in Verbindung bleiben.

Ihre Anzahl soll im besten Fall 6 betragen und nur bei weiblichen Embryonen vorkommen. Im Laufe der späteren Entwicklung scheinen sie normalerweise alle wieder zu verschwinden.

Es wäre also wohl möglich, daß hier eine solche Nebentube erhalten oder wenigstens Zellen des Müller'schen Epithels liegengeblieben oder abgeschnürt werden und zu einem solchen Tumor Anlaß geben könnten.

Dazu einige Worte über die Ausbildung des Epithels von Tube und Corpus uteri um die Ähnlichkeit bezw. Identität des Epithels des Tumors mit diesem Epithel zu zeigen.

Das Tubenepithel ist nach Bardeen von Anfang an einschichtig, aber mehrreihig; je nach der Ausdehnung bald hochcylindrisch, bald kubisch. Das Corpusepithel ist frühzeitig das bleibende, einschichtige hohe Cylinderepithel. Dem Epithel nach also lassen sich am Utero-Vaginal-Kanal beim Fetus auch schon die einzelnen Abschnitte, des Uterus, der Cervix, der Vagina deutlich unterscheiden. Das obere Viertel des Utero-Vaginal-Kanals, das das künftige Corpus darstellt, ist schon im 4. Fetalmonat hohl, ausgekleidet mit einfachem Cylinderepithel; hervorgegangen aus dem tubaren Abschnitt des Müller'schen Ganges.

Das 2. Viertel ist ebenfalls hohl. Das Cylinderepithel ist hier aber mehrfach geschichtet, es entspricht der Cervix uteri.

Die distale Hälfte, die späterhin zur Vagina wird, ist erfüllt mit blasigem, vielgestaltigem Epithel.

Das Corpusepithel stammt also vom Tubenepithel — und damit vom Müller'schen Epithel — und ist genau wie dieses gebaut, und eben dieses Epithel zeigen auch diese ektopischen Schleimhautwucherungen.

Für die Genese des bindegewebigen Stromas bestehen nach Albrecht für die reinen Heterotopien von Uterusschleimhaut 2 Möglichkeiten: einmal kann das bindegewebige Stroma dem Ausgangspunkt der Epithelheterotopie entstammen, also dem Schleimhautstroma oder dem subserösen Bindegewebe; oder es kann autochthon durch den formativen Reiz des wuchernden Epithels als abhängige Differenzierung entstanden sein.

Für die dysontogenetisch entstandenen Wucherungen wie in diesem Fall kommt auch nur eine Dystopie des bindegewebigen Stromas in Frage.

Es ist zweierlei möglich: entweder sind einfach noch wenig differenzierte polyvalente Zellen des Mesenchyms liegen geblieben und haben mit dem Müller-Epithel zu wuchern begonnen.

Eine andere Möglichkeit wäre die, daß Anteile des visceralen Mesoblastems, aus dessen tiefen Lagen sich das Bindegewebe sowie Muskulatur von Brust- und Baucheingeweiden entwickelt, mitversprengt worden ist, und mit diesem zugleich Anteile des parietalen Blattes des Skleroblastems, aus dem Teile des Skeletts abstammen. Denn nur so läßt sich der Knorpelbefund erklären

Wie es im Einzelnen nun wirklich gewesen ist, ist wohl nicht zu entscheiden.

Aber aus dem Gesagten geht hervor, daß eine solche Versprengung oder Ausschaltung von Gewebe gerade an der Stelle, wo der Tumor saß, besonders leicht möglich sein muß. Entweder ist durch den Schluß der beiden Zwerchfellhälften diese Versprengung veranlaßt worden, oder aber es ist tatsächlich einmal eine solche Nebentube erhalten geblieben und zusammen mit einem Mesenchymteil verlagert worden.

Den Knorpelbefund gerade halte ich für beweisend dafür, daß es sich um eine embryonale Keimausschaltung, eine dysontogenetische Entstehung handelt, da ja im ganzen Genitaltrakt normalerweise nirgends Knorpel vorkommt.

Als Ursache des Wachstums der einmal vorhandenen Anlage beziehungsweise der Entwicklung heterotopischer Uterusschleimhaut auf dem Peritoneum gilt vornehmlich die Hormonwirkung des Ovars (Josselin, Albrecht). Der hormonale Einfluß bildet den Anreiz für das Peritonealepithel (im weitesten Sinne für das Coelomepithel), diese Umwandlung einzugehen. Wahrscheinlich hat es auch hier den einmal embryonal verlagerten Keim während der Pubertät zu neuem Wachstum gebracht.

Lauche nimmt in seiner ersten Arbeit ebenfalls diese Hormonwirkung an, daneben als zweiten Faktor eine Entzündung. Die Hormonwirkung des Ovars ist durch den Blutweg eine allgemeine auf das gesamte Peritoneum. Die Wucherungen treten aber vielfach an solchen Stellen auf, wo leicht und häufig chronische Entzündungen statthaben. Die Entzündung stelle vielleicht den auslösenden Faktor dar, den locus minoris resistentiae, wo nun das Hormon seine

Wirkung entfalten kann. Die Entzündung kann auch schon längst mit oder ohne Erscheinungen abgeklungen sein. (Albrecht).

Wie dies aber für die Endometriosen im Nabel und in der Leiste Geltung haben soll, ist schwer vorzustellen. Und was ich bei meinem Tumor an Entzündungserscheinungen fand, muß ich auf Rechnung der postoperativen Peritonitis und die wiederholten Blutungsreize setzen.

Albrecht spricht von einem unnatürlichen Reiz des Ovars, der besonders hervortreten soll bei hypoplastischer Konstitution und bei Frauen, die noch nie geboren haben. Hier treten dann die Wucherungen in Form der externen Endometriose auf, nämlich außerhalb des Genitaltraktus wie in diesem Falle. Kommt es bei Frauen mit vielen Geburten und Aborten zu solchen Wucherungen, dann häufiger in Form der sogenannten internen Endometriose, nämlich in Uterus, Tuben und Ovar.

Im einzelnen scheinen hierüber noch keine Versuche vorzuliegen. Umso interessanter ist daher eine Arbeit Frau H. Pierson's am hiesigen Institut, die jetzt gerade erschienen ist. Fr. Pierson gelang es durch Prolaneinspritzungen bei weiblichen Kaninchen Tumoren im Uterus hervorzurufen, die histologisch die enorme infiltrative Wucherung von Uterusschleimhaut — also Endometriose zeigen.

Nun ist das Prolan ja kein Ovarialhormon, aber es ist das übergeordnete steuernde Hormon des Ovars. Aber jedenfalls scheint dies ein objektiver Beweis dieser Theorie zu sein. —

Der merkwürdige Wachstumsmodus der vorliegenden Tumormassen in dieser kugeligen, traubigen Form ist nach Mönckeberg so zu erklären: Der Tumor wächst anfangs mit glatter Oberfläche gegen den praeformierten Hohlraum zu, den hier die Bauchhöhle darstellt, in der Richtung des geringsten Widerstandes. Dabei finden aber ständig Schädigungen der Oberfläche statt, durch Darmbewegungen und so fort. An diesen Stellen sprengen nun die Tumormassen die Oberflächenspannung und bilden neue Wucherungen auf den alten, wieder in Kugelform aus den physikalischen Gründen der größten Raumausnützung und der gleichmäßigen Spannungsverteilung.

Bei genauer Untersuchung hat es sich im vorliegenden Fall also herausgestellt, daß es sich nicht um ein Pseudomyxoma peritonei, wie ursprünglich vermutet, um einen Gallertbauch, sondern um eine ektopische Wucherung von Uterusschleimhaut handelte, um einen endometrioiden Tumor. Er enthält Gewebe nur des mittleren Keimblatts, des Mesoderms; nämlich mesodermales Epithel — Coelomepithel, differenziert zu Uterusschleimhaut; und Mesenchym, embryonales Bindegewebe, differenziert zu Schleim- und Knorpelgewebe. Es handelt sich also um einen echten mesodermalen Mischtumor von endometrialem Typ, der abzuleiten ist von einer in Richtung auf den Genitaltrakt differenzierten Mesodermzelle. Der Zeitpunkt der Ausschaltung ist nicht festzulegen, ebensowenig mit Sicherheit der Ausschaltungsmodus.

Das rapide Wachstum während der Pubertät spricht ebenfalls für einen embryonal angelegten Keim, der durch den hormonalen Anreiz des erwachenden Ovars zur Wucherung gekommen ist.

Daß solche Ausschaltungen an dieser Stelle möglich sein müssen wird durch den Entwicklungsort und die Entwicklungsart des Müller'schen Ganges wahrscheinlich gemacht.

Pathologisch-anatomisch ist die Wucherung gutartig, klinisch aber hat sie durch ihr enormes Wachstum sich bösartig ausgewirkt.

Bei dem folgenden Fall handelt es sich um eine völlig andersartige Erkrankung, um einen Fall von wirklichem Gallertbauch bei einer Frau von 83 Jahren.

Über die Vorgeschichte war nichts zu erfahren, da die Kranke schon moribund ins Krankenhaus kam und noch in derselben Nacht starb.

Der Sektionsbericht ergibt folgendes:

Kleine weibliche Leiche in verhältnismäßig gutem Ernährungszustand. Der Unterleib ist kugelförmig vorgewölbt und zeigt Pseudofluktuation. Bei Eröffnung der Bauchhöhle gerät man unmittelbar unter dem Schwertfortsatz auf die Leber. Bei Schnittverlängerung entleert sich unter mäßigem Druck eine ziemliche Menge einer trüben, gelblichen Flüssigkeit vom spezifischen Gewicht 1040. Vom Rippenbogen bis ins Becken erstreckt sich eine Höhle, die nach rückwärts abgeschlossen ist durch eine plattenähnliche Wand. Die Leber ist nur unmittelbar unter dem Schwertfortsatz teilweise, von den Därmen ist nichts zu sehen. Die Höhle ist erfüllt von gallertigen Massen, aus denen sich in großen Mengen die gelbe, schmierige Flüssigkeit entleert. Nach Ausschöpfen einiger Liter liegt die Hinterwand der Höhle vor. Bei ihrem Beklopfen ist tympanitischer Klopfschall festzustellen, so daß die Därme in der Tiefe vermutet werden können. Für die weitere Sektion wird der Bauchsitus im Ganzen herausgenommen.

Die Lebervorderfläche ist in breiter Ausdehnung mit der Serosa parietalis verwachsen, und nur mit dem Messer darzustellen. In gleicher Weise gelangt man auch erst nach Durchschneiden einer etwa 1 cm dicken Platte an den Magen. Der Magen wird scharf vom Quercolon gelöst, auch das Quercolon wird mit dem Messer vom Ansatz des großen Netzes abgetrennt. Nun erst erscheinen die Darmschlingen, die untereinander verklebt sind.

Die Gallenblase zeigt auffallend dicke Wandung, in ihr lassen sich zahlreiche Steine aller Größen tasten; sie ist nach links geschlagen und mit der Magenvorderwand sehr fest verlötet, besonders der Fundus ist derb, auf dem Schnitt weiß und sehr verdickt. Die Gallenblasenschleimhaut ist weiß, blaß, ebenso die des Ductus cysticus. Die Ductus hepatici und der Ductus choledochus sind mit gelbgrüner Schleimhaut ausgekleidet und ohne weiteres durchgängig.

Die Leber ist von normalem Befund und das Parenchym gleichmäßig braun, die Läppchenzeichnung deutlich. Auch das Pankreas zeigt nichts Besonderes.

Im kleinen Becken sind die Fimbrienenden der Tuben als sternförmige, plattgedrückte, etwa markstückgroße Gebilde beiderseits gut zu erkennen. Die Serosa des Douglas ist schmierig, gelb belegt.

Nach mehreren Querschnitten durch die Tubengegend gelingt es, das linke Ovar als cystisches, etwa walnußgroßes Gebilde in der schwielig verdickten Beckenwand aufzufinden. Das re. Ovar ist nicht zu sehen. Am Uterus kein krankhafter Befund. An den übrigen Organen ist außer geringer arteriosklerotischer Veränderungen kein pathologischer Befund.

Was bei der Sektion für das linke Ovar angesehen wurde, stellte sich im mikroskopischen Präparat allerdings als Bindegewebe und glatte Muskulatur heraus, die durch Tumorwucherungen verändert waren. Nach Küstner ist in so hohem Alter das Ovar auch schon gänzlich involviert und stellt „nur mehr eine dünne Spindel mit Kalksalzen inkrustiert" dar. Ein mikroskopischer Schnitt durch die linken Adnexe zeigt glatte Muskulatur, Bindegewebe, reichliche Blutgefäße. In den Arterienwandungen finden sich dicke, halbmondförmige bis ringförmige Kalkeinlagerungen, die sich mit H.E. tiefblau färben, — starke Arteriosklerose. Dazwischen treten vereinzelt Drüsenlumina auf mit hohen einreihigem Cylinderepithel und basalständigen Kernen. Meist aber, und besonders unter der Serosaoberfläche finden sich große Cystenräume mit einreihigem, niedrigem, kubischem Epithel ausgekleidet, das öfters abgerissen ist. Als Inhalt findet sich ein sich mit HE. blaufärbendes hyalines Sekret. Die Cystenräume sind teils kleiner, teils groß, nur durch dünne Wandungen von einander geschieden, meist zu einem großen, gebuchteten Hohlraum zusammengeflossen. An manchen Stellen bildet die Wandung ins Lumen vorspringende Zapfen, in die von außen das Bindegewebe eingewachsen ist. An anderen Stellen häuft sich das Epithel zu Halbinseln an, die sich gegen das Lumen zu vorschieben.

An wieder anderen Stellen des Präparates finden sich dann plötzlich Haufen und Nester von den dunklen Epithelzellen, die die Drüsen und Cystenlumina bekleiden; sie liegen hier wahl- und regellos durcheinander, mitten zwischen Muskulatur und Bindegewebe, teilweise in ganzen Zügen dazwischen geschoben. Zu einer Drüsenbildung kommt es überhaupt nicht mehr oder nur mehr andeutungsweise. Die Zellen finden sich nur mehr zu kurzen Epithelsäumen zusammen. Teilweise sind die Cysten vollkommen von abgestoßenen Epithelien erfüllt.

Die Kerne der Epithelzellen sind im Vergleich mit den Bindegewebszellkernen rund, pyknotisch, und viel intensiver, dunkel gefärbt, so daß sie schon von weitem aus dem blassen, umgebenden Gewebe in die Augen springen.

Ein Schnitt, der die linke Tube direkt traf, zeigt kleine, dunkle Epithelzellnester in der glatten Muskulatur dicht neben Kapillaren,

einmal sogar im Lumen an der Wandung, umgeben von Erythrocyten, einmal dicht unter Tubenschleimhaut; ein andermal hat sich eine Art von Drüsenlumen ausgebildet, doch stehen die Zellen bald einschichtig, bald in einer Tiefe von 3 und 4 und mehr Zellen hintereinander.

Ein weiteres Präparat zeigt einen Schnitt durch die Gegend der rechten Adnexe. Es ist eine Stelle getroffen, wo die Epithelzellen in dichter, große Masse beieinander liegen inmitten von Muskel-Bindegewebe. Teilweise kleiden sie in einer flachen kubischen Schicht den Raum aus. An anderen Stellen springt das Bindegewebe in hohen Zapfen vor und wird von den Epithelzellen umkleidet. Solche Papillen sind auf dem Längs- und Querschnitt getroffen. Man sieht dann einen Kranz von Epithelzellen, dessen Mitte von Bindegewebe erfüllt ist. Ab und zu kann man darin sogar Kapillaren erkennen. Im übrigen liegen die Zellen wirr und regellos durcheinander, bilden kleine Klumpen, kleiden Hohlräume und Buchten aus. Es finden sich unregelmäßige Lumina und Papillen; zu einer richtigen Drüsenbildung, oder gleichmäßigen Epithelbildung ist es nirgends mehr gekommen. Außerdem starke Lymphozyten-Infiltrationen.

Ebensolche Zellnester finden sich im rechten Ligamentum latum. Teilweise kommt eine Papillenbildung zustande, ab und zu ein Ansatz zu ganz unregelmäßiger Drüsen- und Cystenbildung, mit wirren Epithelverbänden, im Innern.

Auch auf der Uterusschleimhaut im rechten Tubenwinkel kommen noch Cysten zur Ausbildung mit rötlichem, hyalinem Sekret und abgestoßenen Epithelien im Lumen, zusammengeflossene größere Cysten mit Papillen im Innern. Im darunterliegenden Gewebe tritt infiltratives Wachstum in Zügen und Nestern auf.

Bei van Gieson-Färbung ist das bindegewebige Substrat der Papillen gut zu sehen.

In der Portio vaginalis finden sich Metastasen von genau dem gleichen Bau; manchmal kommen kleine Cysten zur Ausbildung, die in ihrem Inneren teils solide, teils mit Bindegewebe im Zentrum erfüllte Epithelzapfen beherbergen. Dazwischen infiltratives Wachstum in Form solcher solider Zapfen.

Besonders deutlich wird die unregelmäßige Papillenbildung in einem Präparate des linken ligamentum latum. Stellenweise starke Lymphocyten-Infiltration.

Ferner finden sich Metastasen in der Bauchwand, in der Nabelgegend. Der Aufbau ist auch hier der gleiche: Zellnester, unregelmäßige Lumina mit einschichtigem Epithel, darin epitheltragende Bindegewebspapillen, längs- und quer getroffen.

Lokalisiert sind die Metastasen in lockeren Bindegewebe zwischen Muskulatur und Fascie. Darunter nach innen zu die dicke Schwarte, die schon makroskopisch bei der Sektion auffiel. Ihr Aufbau läßt sich nach verschieden gefärbten Schnitten gut feststellen. Zuerst folgt eine mit Bindegewebe durchwucherte Fibrinschicht mit massenhaft eingelagerten Zellen; dann eine Schicht, die fast nur

aus Fibrin besteht und zuletzt gegen den Bauchraum zu ein verschieden breiter Saum von Lymphocytenauflagerung.

Im Allgemeinen ist die Metastasenwucherung spärlich und erreicht keine große Ausbildung, es sind mehr einzeln verstreute Nester. Riesig dagegen ist die Wucherung in der Gallenblase. Schon makroskopisch war der Fundus so verändert, daß man zuerst hier den Primärtumor annahm. Aufliegend auf der Gallenblasenwand die dicke, gallertartige Schwarte, die mikroskopisch aus netzigen Fibrinmassen besteht. Darunter der mächtig bindegewebig verdickte Peritonealüberzug mit starker Lymphocyteninfiltration.

Von Gallenblasenschleimhaut ist nichts mehr zu sehen. Bindegewebe und glatte Muskulatur ist volkommen durchwuchert und verdrängt von Tumorgewebe, das sich in alle Spalten und Lücken schiebt. Dort kleidet es die Hohlräume mit einschichtigem Epithel aus, bildet unregelmäßig begrenzte Cysten, in deren Innerem zahllose Epithelien einzeln und in Verbänden liegen. Von den Wandungen aus schieben sich Papillen ins Leere vor, und überall sind solche längs, quer und schräg getroffen zu finden. Überall besteht die Tendenz zunächst Hohlräume und Spalten auszukleiden und dann Papillen auszubilden. Drüsenbildung mit Sekretion kommt nicht mehr zustande, nur hie und da noch Epithelkränze mit leeren Lumina, ohne bindegewebiges Stroma. Immer dasselbe wirre, aber stereotype Bild.

Ein weiteres Präparat zeigt einen Schnitt durch das Ligamentum gastrocolicum und einen Teil des Magens. Die Tumorzellen erfüllen das Bindegewebe des Ligaments in der ursprünglichen Wachstumsart und dringen bis an die Magenwandmuskulatur vor. Wo das Bindegewebe des Ligaments an die Magenwand stößt, ist es auch bereits zu einigen Infiltrationsnestern gekommen. Doch ist die Muskulatur in ihrer ganzen Stärke noch nicht durchsetzt, die Schleimhaut noch völlig frei.

Die Appendix zeigt auf Serienschnitten völlig normale Beschaffenheit. Leber, Niere und Bauchaorta lassen keine Einwucherung der Tumorzellen erkennen.

Das histologische Bild zeigt also ein Geschwulstwachstum das sezernierende Drüsen ausbildet. Die Drüsen erweitern sich zu konfluierenden Cysten. Das Epithel zeigt starke unregelmäßige Wachstumstendenz und bildet echte Papillen mit bindegewebigem Stroma und Blutgefäßen aus, wobei die Wucherungstendenz so stark ist, daß sich Epithelinseln, Zapfen und Nester bilden, die die Wandungen durchbrechen und infiltrierend die Umgebung durchwachsen. Das Epithel sondert Schleim ab.

Der Mucinnachweis war chemisch negativ. Es handelt sich also um Pseudomucin. Der Ausgangspunkt der Wucherung ist im Genitaltrakt, in den Ovarien zu suchen. Offensichtlich handelt es sich um eines der häufigen Kystadenomata ovarii glandularia pseudomucinosa. Hier aber fand ein Übergang von einem Kystadenoma glandulare in ein K. papilliferum statt, das maligne entartet ist.

Der Beginn der Wucherung muß schon jahrelang zurück liegen und die Veränderung im Bauchraum ist daher schon so stark, daß von den Ovarien als dem Ausgangspunkt nichts mehr zu finden war. Dazu kommt noch die senile Atrophie der Ovarien.

An sich werden die Kystadenome, besonders die glandulären als gutartig angesehen, wenn sie auch klinisch starke Verdrängungserscheinungen machen können. Die papillentragenden Kystome dagegen nehmen eine Grenzstellung zu den malignen Tumoren ein (Kermauner) und können fließende Übergänge zeigen; sie bilden gerne Metastasen (Ribbert), sie können von vornherein bösartig sein, zeigen stärkere Wachstumsdegeneration, mehrschichtiges polymorphes Epithel, und neben der drüsigen Form auch solide Zellnester (Borst).

Sie können platzen und dann ergießt sich der schleimige Inhalt mit losgelösten Epithelien in die Bauchhöhle, wo sich Impfmetastasen bilden, die wieder von sich aus Schleim absondern. So entsteht das Bild des Gallertbauches, das Pseudomyxoma peritonei. Dabei ist es nicht notwendig, daß die primären Cysten platzen, bei der Malignität wachsen immer Zellnester an die Oberfläche aus und führen von sich aus zur Schleimabsonderung. Der Schleim wird durch die Darmperistaltik im ganzen Bauchraum verteilt und die glasig-gallertigen Massen liegen jetzt teils frei zwischen den Eingeweiden, teils schwartenförmig am Bauchfell. Dabei wachsen die Epithelzellen infiltrierend in das unterliegende Gewebe ein und bilden dort Metastasen durch Fortwuchern.

Das zähe Pseudomucin kann nur sehr langsam resorbiert werden, teils wird es bindegewebig abgekapselt, und macht als Begleiterscheinung eine Fremdkörperperitonitis. Von den Serosadeckzellen aus wandern Riesenzellen ein, Fibroblasten, Kapillarsprossen. Die Schleimmassen werden organisiert, es kommt zu Schwartenbildung, mit Rundzellenanhäufung.

Die mitimplantierten Geschwulstepithelien wachsen in das darunterliegende Gewebe ein, ebenso wie in die Gallertmassen und so kommt es zu immer zunehmender Bildung von Schleim. Schließlich wie in diesem Fall sind die Eingeweide förmlich eingemauert und auf den ersten Blick gar nicht zu sehen. Die Metastasenbildung geht dabei infiltrierend von der Oberfläche aus vor sich, nicht auf dem Blut- oder Lymphweg.

Neben diesem von einem Ovarialkystom ausgehenden Gallertbauch ist noch ein Pseudomyxoma e processu vermiformi beschrieben worden. Und Bondy führt alle Fälle von Gallertbauch auf eine schleimbildende Entartung, auf eine primäre Myxoglobulose des Wurmfortsatzes zurück. Dies ist hier aber mit Sicherheit auszuschließen, da an Serienschnitten des sehr kleinen und normal aussehenden Wurmfortsatzes keinerlei krankhafte Veränderung nachzuweisen war. Diese Erkrankung findet sich auch häufiger bei Männern, und ist viel seltener als ein Gallertbauch, entstanden auf

Grund eines geplatzten Ovarialkystoms. Die Epithelaussaat ist dabei geringer und seltener. Kachexie tritt nicht ein. Bei Entfernung des erkrankten Wurmfortsatzes kommt es zur Heilung (Olshausen).

Kommt es infolge eines Ovarialkystoms zu Pseudomyxoma peritonei, so führen Operationen sehr selten zum Ziel, da es nicht möglich ist alle Schleimmassen zu entfernen und meist tritt durch frische Implantation Verschlimmerung des Leidens ein. Dagegen kann Spontanheilung vorkommen, da ja, wenn auch langsam, das Pseudomucin resorbiert werden kann, sicherlich aber bloß, wenn es sich um keine zu große Ausdehnung handelt.

Sonst ist das Leiden außerordentlich langwierig, der Zustand kann jahrelang bestehen — diese Frau war 83 Jahre alt — und führt schließlich durch Kachexie zum Tode.

Diese äußere Ähnlichkeit des mit Schleim erfüllten Bauches — Gallertbauches — war der Grund die beiden vorliegenden Fälle zusammenzufassen, wenn sich auch bei genauer Untersuchung die grundsätzliche Verschiedenheit beider Krankheitsgeschehen offenbarte. Im letzteren Fall handelt es sich um das seltene Bild eines echten Pseudomyxoma peritonei nach Metastasenbildung eines entarteten Ovarialkystoms. Das Zustandekommen dieses Krankheitsbildes ist pathologisch-anatomisch bereits völlig geklärt, ebenso sein Wesen und sein Verlauf. Nur ist es selten und es findet sich wenig Literatur darüber. Dieser Fall soll einen weiteren Beitrag dazu darstellen.

Zusammenfassung.

Es wird ein Mischtumor im linken Oberbauch bei einem 18jährigen Mädchen beschrieben, dessen Epithel Drüsen nach Art der Uterusdrüsen ausbildet, dessen Stroma aus embryonalen Bindegewebe, Schleimgewebe und Knorpel besteht. Die verschiedenen Theorien von der Entstehung solcher uterusschleimhautähnlicher Wucherungen werden besprochen.

Für den Ausgangspunkt des Tumors wird das Coelom der Bauchhöhle im weitesten Sinne, Abschnürung vom Müller'schen Epithel zugleich mit einem Mesenchymkeim, also in Richtung auf den weiblichen Genitaltrakt sich differenzierendes Gewebe angenommen.

Als Wachstumsanreiz wird nicht eine Entzündung, sondern eine während der Pubertät besonders starke Hormonwirkung des Ovars angenommen.

Der Tumor ist pathologisch-anatomisch gutartig, klinisch maligne durch die enorme Wucherung.

Auf den ersten Blick bot die Sektion das Bild eines Gallertbauches.

Im Zusammenhang damit wird ein Fall von echtem Gallertbauch beschrieben bei einer 83jährigen Frau.

Ursache dafür ist ein maligne entartetes Kystoma Ovarii-papilliferum pseudomucinosum, das durch Platzen den Schleim in die Bauchhöhle ergoß. Es finden sich Metastasen in der Bauchwand, in der Gallenblase, am Magen und im ganzen Peritoneum.

Es werden die verschiedenen Entstehungsmöglichkeiten des Gallertbauches besprochen.

———

Zum Schluß möchte ich Herrn Geheimrat Professor Borst nochmals herzlich danken für die Überlassung des Themas und der Materialien, sowie die freundliche Beratung; ebenso Herrn Dr. Höra für die Hilfsbereitschaft bei der Bearbeitung und bei den Korrekturen.

LITERATUR

Albrecht: Biol. u. Pathol. des Weibes v. Halban-Seitz Bd. 4.
Aschoff: Lehrbuch der Patholog. Anatomie.
Bardeen: Hdbch. der Entwicklungsgesch. v. Keibel und Mall.
Bondy: nach Kermauner, im Hdbch. der Gynäk. v. Veit-Stöckel und Jülch, Inaug. Dissert.
Bornstedt: Referat im Zentr.bl. für Pathologie, 1932 Bd. 53.
Borst: Lehre von den Geschwülsten.
— Patholog. Histologie.
Broman: Entwicklungsgeschichte.
Fischel: Entwicklungsgeschichte des Menschen.
Gierke: im Hdbch. der speziell. Pathologie von Henke-Lubarsch.
De Josselin de Jong, de Snoo: Virchow-Archiv Bd. 250, 257, 262.
Jülch: Inaugural-Diss. über einen ungewöhnlichen Mischtumor in der Bauchhöhle, München 1935.
Kermauner: Hdbch. der Gyn. v. Veit-Stöckel, Eierstocksgeschwülste.
Krumbein: Über die Natur der Deckzellen der serösen Häute. Virchow-Archiv Bd. 249, Bd. 201.
Küstner: nach Kermauner, Hdbch. der Gyn.
Lauche: Über extragenit. heterotopische Epithelwucherungen vom Bau der Uterusschleimhaut, Virchow-Archiv Bd. 243, 245, 252.
R. Meyer: Über ein ruptur. Kystadenom, Beitr. z. Path. Anat. Bd. 13.
— Zur Frage der heterotop. Epithelwucherungen, insb. des Peritoneums u. an d. Ovarien, Virch.-A. Bd. 250, 195.
Olshausen: nach Kermauner.
Pick: nach Albrecht.
H. Pierson: Experiment. Erzeugung von Uterusgeschwülsten bei Kaninchen durch Prolan. Zeitschr. f. Krebsforschung. Bd. 45, H. 1.
Mönckeberg: Über heterotope mesod. Geschw. a. untern Ende des Genitalappar., Vir.-A. Bd. 187.
Ribbert: Lehre von den Geschwülsten.
Wilms: Mischgeschwülste.

LEBENSLAUF

Ich, Albrecht Fessler, bin geboren am 22. 3. 1911 in München als Sohn des a. o. Univ.-Prof. Dr. Julius Fessler und seiner Frau Margarete geb. Otto. Ich besuchte 4 Jahre die Volksschule in München, dann 5 Jahre das humanistische Gymnasium in Metten, hierauf 4 Jahre das humanistische Maxgymnasium in München, wo ich am 10. 4. 1930 das Reifezeugnis erhielt.

Am 1. Mai 1930 immatrikulierte ich mich an der Universität München für das Studium der Medizin, und verblieb hier für 11 Semester bis zur Beendigung meines Studiums am 30. 6. 1935. Am 22. Dezember 1935 beendete ich mein Staatsexamen. Im Anschluß daran verbrachte ich das 1. Halbjahr meiner Praktikantenzeit am städtischen Krankenhaus in Kempten. Am 26. 6. bestand ich die mündliche Dr.-Prüfung in München.

Vom 1. Juli 1936 bis 27. 12. 1936 war ich als Praktikant bei Geheimrat Kerschensteiner im Krankenhaus Schwabing.

Albrecht Fessler.